12

Drei Exstirpationen maligner Ovarientumoren.

Inaugural-Dissertation

der medizinischen Fakultät zu Jena

zur

Erlangung der Doctorwürde

in der

Medizin, Chirurgie und Geburtshilfe

vorgelegt

von

Karl Rossbach
Assistenzarzt II. Cl. im K. bayr. 17. Inf.-Reg. „Orff"
zu Germersheim a/Rh.

(Nebst 6 lith. Tafeln und 2 Abbild. in Holzschnitt.)

Jena 1888.

Druck von G. Neuenhahn.

Genehmigt von der medizinischen Fakultät zu Jena auf Antrag des Herrn Geheimen Hofrath Professor Dr. Schultze.

Jena, den 12. October 1888.

Kuhnt,
z. Z. Decan.

Meinem lieben Schwager

Herrn

Dr. Georg Engelhardt

mit collegialem Grusse

gewidmet.

Digitized by the Internet Archive
in 2019 with funding from
Wellcome Library

https://archive.org/details/b30582982

In Nr. 3 der Correspondenzblätter des allgemeinen ärztlichen Vereins von Thüringen 1887 veröffentlicht B. Schultze eine Uebersicht über die sämmtlichen in den Jahren 1884, 1885 und 1886 von ihm ausgeführten Laparotomien; es sind deren 50.

Es heisst dort:

„Unter den 50 Fällen sind 29 Ovariotomien, zum grossen Theil recht complicirte Operationen verschleppter Fälle. Vier Patientinnen kamen hochgradig fiebernd zur Operation, fünfmal bestand Stiltorsion, siebenmale wurden beide Ovarien entfernt. Auffallend ist die Zahl maligner Tumoren; fünfmal ergab die Untersuchung der entfernten Tumoren Sarcom oder Carcinom. Auf Häufigkeit maligner Ovarialgeschwülste ist in jüngster Zeit mehrfach die Aufmerksamkeit gelenkt worden; so berechnet Cohn $16{,}6\%$, Leopold $22{,}4\%$ maligner Eierstocksgeschwülste unter den zur Operation gekommenen. Wenn ich die 4 diagnostischen Laparotomien, bei denen allgemeines Peritonäalcarcinom, doch auch von den Ovarien ausgegangen, sich vorfand, mit in Rechnung ziehe, so ergiebt sich die Zahl von 9 malignen Ovarien-

tumoren unter 33 zur Operation gekommenen, das sind sogar 27%. Es sind auch weitere Fälle in meiner Beobachtung gewesen; ich erinnere mich in einem Semester 3 vorgestellt zu haben, in denen Beckentumoren, aller Wahrscheinlichkeit nach von den Ovarien ausgegangen, auch ohne diagnostische Laparotomie ihre maligne Natur und ihren desolaten Charakter erkennen liessen; die müsste man streng genommen auch mitzählen. Meine Zahlen sind für statistische Verwerthung zu klein, aber es will mir auch sonst scheinen, dass Carcinom in hiesiger Gegend besonders häufig und die Inanspruchnahme operativer Hilfe besonders verspätet sei."

„Von den fünf von malignen Tumoren Operirten sind 4 bis jetzt gesund; die 4, deren Carcinome nicht mehr exstirpirbar waren, sind natürlich ihren Tumoren bereits erlegen, oder das steht ihnen noch bevor. Bedenkt man hierzu, dass die Malignität eines Ovarientumors in früheren Stadien nur selten und nur vermuthungsweise erkannt werden kann, dass ferner erfahrungsgemäss gutartige Neubildungen der Ovarien nachträglich malign werden, so folgt daraus entschiedene Bestätigung der bei den Gynäkologen immer fester sich begründenden Lehre, dass man Ovarientumoren zeitig exstirpiren soll."

Dass übrigens auch in weit vorgeschrittenen Stadien die Exstirpation der Ovarientumoren noch gute Chancen bietet, geht unter anderem aus den von B. Schultze in eben jener Nr. 3 der Correspondenzblätter d. A. ä. V.

berichteten Fällen hervor. Von den 29 Ovariotomirten sind 3 gestorben: der erste Fall betraf eine Frau, die am siebenten Tage nach der Operation an Ileus starb, in Folge Verlöthung des Magens an der vorderen Bauchwand; der zweite Fall starb am 5. Tage nach der Operation an Nachblutung; der dritte Fall starb an Erschöpfung in Folge der Operation und ihrer vielfachen Carcinome. Die andern waren bei Veröffentlichung jenes Berichtes noch gesund bis auf einen Fall, in welchem nach Entfernung des Ovarientumors, eines multiloculären Kystoms, ein isolirt im Netz gelegener, 4 cm. Durchmesser haltender Tumor zurückgelassen wurde, da das Allgemeinbefinden der Patientin, die durch das vorausgegangene Fieber sehr heruntergekommen war, zum Schluss der Operation drängte; Patientin hat sich trotz erhaltener Anweisung nicht wieder vorgestellt und ist an Bauchtumoren zu Hause zu Grunde gegangen.

In Betreff der Technik der Ovariotomie ist zu erwähnen, dass Schultze den Stiel stets mit Seide unterbindet, dass er den Stumpf nicht verschorft, sondern stets mit Peritonäum überkleidet und den so versorgten Stumpf im Becken versinken lässt, wenn nicht besondere Umstände eine Abweichung veranlassen. In 2 der berichteten Fälle war eine Abweichung vom üblichen Verfahren motivirt. In einem Fall (doppelte Ovariotomie) wurde der Stumpf des linken Ovarium in der Bauchwunde befestigt, im andern Fall (ebenfalls doppelte Ovariotomie) wurde der Fundus uteri, aus dem ein

Myom ausgeschält worden war, mit einer der Suturen, welche die Uteruswunde vereinigte, ebenfalls in der Bauchwunde befestigt, in beiden Fällen, um einen lange bestandenen Prolapsus uteri gelegentlich auch zu heilen; der Erfolg entsprach in beiden Fällen der Absicht.

„Erwähnenswerth ist noch", heisst es in jenem Berichte weiter, „dass wenn grosse Ovarientumoren hoch oben im Bauch Netz- oder Darmadhäsionen haben, deren Trennung unter Controle des Auges geschehen soll, und wenn nicht etwa durch Entleerung von Tumoreninhalt der Scheitel der Geschwulst in die Wunde gebracht werden kann, dass dann mehrere Male das Verfahren sich bewährte, zuerst den Ovarientumor von seiner Beckenverbindung zu trennen, ihn aus dem Becken herauszuheben und so die oberen Adhäsionen in der Wunde sichtbar zu machen. Man vermeidet dadurch enorme Verlängerung der Bauchwunde nach oben. Wir halten ja, seit wir aseptisch operiren können, die Länge der Bauchwunde nicht mehr prognostisch so bedeutsam wie früher, aber Suturen, die sich bis hinauf in's Epigastrium erstrecken, machen jedenfalls sehr lästige Symptome von Spannung, und es ist auch nicht ohne Gefahr, wenn Nähte oder Ligaturen dem vom Netz nicht bedeckten Magen gegenüber liegen, wie jener oben angeführte Fall (Ileus) lehrt."

Das oben erwähnte Verfahren der vorläufigen Stielabtrennung hat Schultze in 4 seiner in jenem Berichte veröffentlichten Fällen als sich gut bewährend erprobt.

Nächst der Ovariotomie ist unter den 50 Laparotomieen am meisten vertreten die Amputation des Corpus uteri, zehnmal; achtmal wurde wegen Myom, einmal wegen Carcinom, einmal wegen Retention der faulenden Placenta operirt.

Von den 8 wegen Myom Operirten sind 3 gestorben, eine am 5. Tage an Lungenembolie durch Thromben, die zur Zeit der Operation in den Beckenvenen bereits lagen, zwei am 5. resp. 3. Tage an Herzschwäche. Die wegen Carcinoma corporis Amputirte ist auch gestorben. Die 5 andern wegen Myom Operirten sind genesen und gesund geblieben.

Genesen ist auch die am 6. Tage des Puerperiums wegen schwerer septischer Infektion in Folge Retention der Placenta Operirte. Die Amputation des puerperalen septisch inficirten Uterus ist eine neue Indication, über die sich Schultze an einer anderen Stelle ausführlich ausgesprochen hat.

Am Schlusse jenes Berichtes heisst es:

„In Betreff der Technik der abdominalen Uterusamputationen bemerke ich, dass ich entschiedener Anhänger der von Schroeder vertretenen Versenkung des Uterusstumpfes bin. Ich habe in den 8 berichteten Fällen von Amputation des myomatösen Uterus und ebenso in den früher von mir operirten weder Sepsis noch Nachblutung gesehen, weder in den Symptomen der Genesenen, noch im Sektionsbefund der Gestorbenen. Es sind das Gefahren, denen man vorbeugen kann. Na-

türlich gibt es auch Fälle, in denen contraindicirt ist, den Stumpf zu versenken. Den Stumpf des puerperalen Uterus, den ich eben wegen bestehender Sepsis amputirte, habe ich in die Bauchwunde eingeheilt, um ihn der weiteren Behandlung zugänglich zu lassen."

Die übrigen von den 50 Laparotomieen vertheilen sich auf eine Freund'sche Exstirpation des carcinomatösen Uterus mit letalem Ausgang, eine Exstirpation eines Sarcoms der Bauchwand, eine Salpingotomie, eine Castration, eine Aktinomycose der Bauchwand, eine Incision eines abgesackten Peritonäalexsudates und eine Sectio caesarea — alle mit günstigem Ausgang.

Nachdem ich hiermit über die in den Jahren 1884, 1885 und 1886 ausgeführten Laparotomieen kurz berichtet, werde ich in Folgendem über drei Exstirpationen maligner Tumoren nach den Journalblättern der jenaischen Frauenklinik aus den Jahren 1886 und 1887 ausführlich berichten.

I. Fall.

Wurziger, Pauline, Fabrikarbeiterin, 23 Jahre alt, aus Gera; Aufnahme am 26. VII. 1886; Entlassung am 24. VIII. 1886. Diagnose: Carcinoma ovarii dextri.

Anamnese: Patientin war als Kind stets gesund, menstruirte mit 12 Jahren, 4wöchentlich 4—5tägig, zuweilen mit Reissen in den Seiten. Mit 16 Jahren setzte die Regel $^1/_4$ Jahr lang aus; Patientin hat nicht geboren.

Ein Abort konnte anamnestisch nicht ermittelt werden. Seit Mitte Dezember 1885 bemerkte sie in der rechten Seite einen faustgrossen Tumor, der auf Berührung schmerzhaft war und stark nach unten drückte. Seit 6 Wochen wächst der Tumor sehr rasch.

Beschwerden: Aufgetriebener Leib, zuweilen Schmerzen in der rechten Seite.

Status praesens (am 28. VII. 1886):

Mässig gut genährt, Knochenbau grazil, Musculatur und Fettpolster mässig gut entwickelt. Temperatur nicht erhöht. Puls regelmässig, zur Zeit 84 in der Minute, Welle mittelhoch, Spannung mässig. Sichtbare Schleimhäute mässig geröthet. Pupillen gleich, mittelweit, reagieren gut auf Lichteinfall. Zunge wenig belegt, Zähne gut. Der Thorax ist ziemlich flach, symmetrisch, Mammae virginell, klein. Herz und Lungen sind gesund. Abdomen stark kugelich, aber nicht überall gleichmässig gewölbt. Die Hervorwölbung entspricht ungefähr der einer Gravidität im 7. Monate. Oberhalb des rechten ligamentum Poupartii ist die Hervorwölbung, die durch einen Tumor bedingt ist, geringer.

Grösster Leibes-Umfang 80 cm.
Symphyse — Nabel 19 cm.
„ — obere Tumorgrenze $23^1/_2$ cm.
„ — basis proc. xiphoid. 38 cm.
R. spina — Nabel $17^1/_2$ cm.
L. spina — Nabel 18 cm.

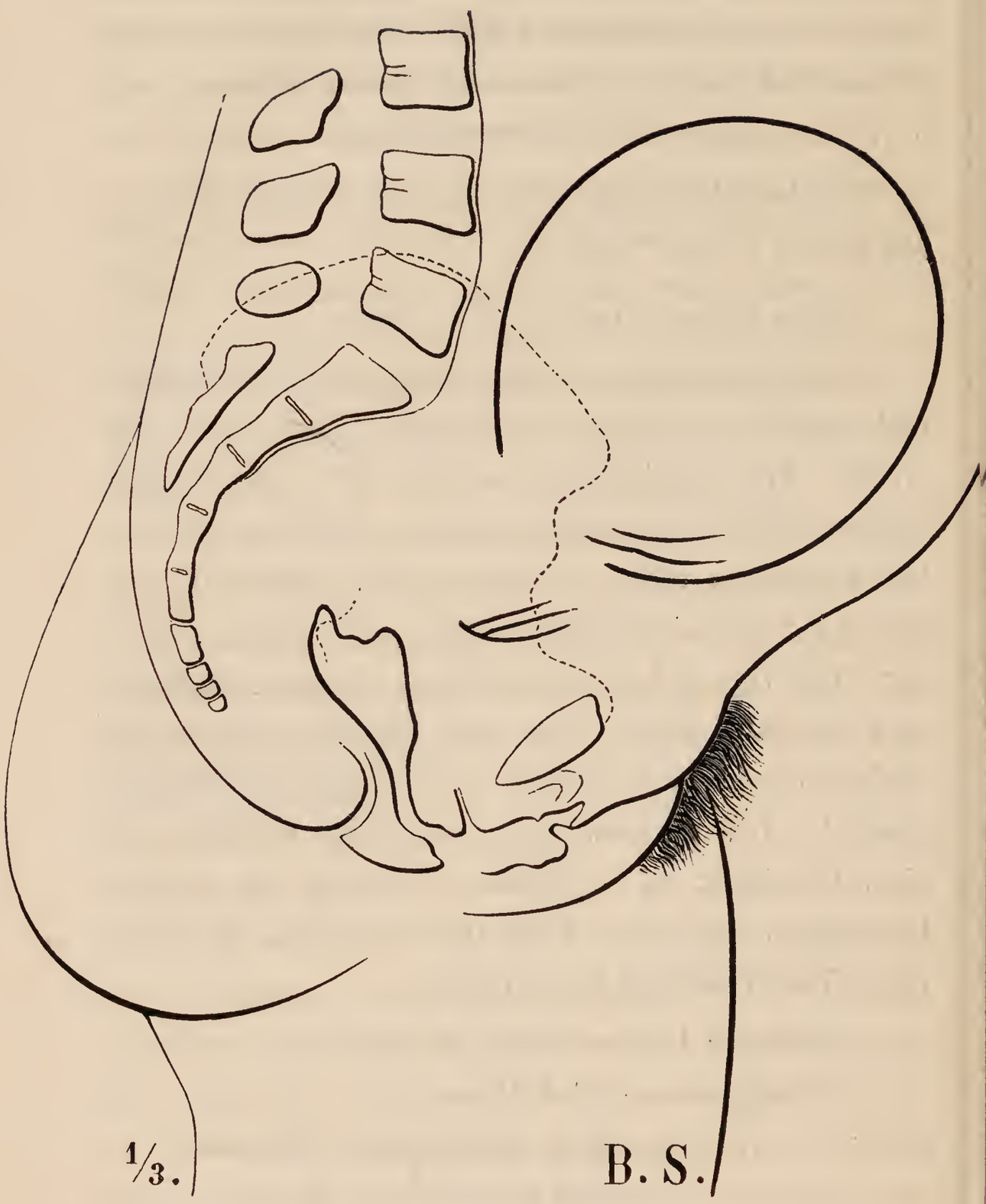

1/3. B. S.

Im gesammten Gebiete des Tumor findet sich absolute Dämpfung, rings umgeben von tympanitischem Schall, wie aus dem Schema Tafel I ersichtlich ist. Bei Lagewechsel findet nur eine unbedeutende Aenderung statt. Die Consistenz des Tumor ist ziemlich fest. Fluktuation ist nirgends nachzuweisen. Nach rechts vom Nabel zeigt sich eine starke Prominenz, der Damm ist schmal, intakt, der Hymen zeigt Einrisse bis zur Basis. Am hintern Rand des Hymen Erosionen.

Sonde V dringt in die leere Blase

median $6\,^1/_2$ cm.,
nach rechts $8\,^1/_2$ cm.,
nach links 8 cm. ein.

Die Vagina ist mässig weit, die Portio steht in der Spinallinie ein wenig rechts (sehr kleiner Zapfen), Muttermund grübchenförmig; durch das rechte Scheidengewölbe fühlt man eine Resistenz, die schmerzhaft ist.

Ordo: täglich Bad; Pulv. Liquiritiae.

Am 29. VII. Untersuchung in Narkose (Steissrückenlage): Rectumausspülung; die Scheide ist kurz und straff, der Uterus mit Corpus ganz nach rechts hin gestreckt. Man fühlt weder rechts noch links ein Ovarium. Der Tumor hängt mit dem Uterus zusammen, es scheinen bei der Untersuchung Adhäsionen zu zerreissen. (Der Befund der Untersuchung in Narcose ist auf Seite 12 dargestellt.)

Indicatio: Laparotomie.

Am 29. Abends geringe Temperaturerhöhung auf

$38,_3{}^0$; wahrscheinlich sind bei der Untersuchung Adhäsionen getrennt worden. Ordo: Eisblase, Opium 0,09 per rectum.

Am 30. VII. war die Temperatur wieder normal, vollständiges Wohlbefinden. Patientin wird auf die Operation vorbereitet durch Bäder, Clysmata, Rasiren der Schamhaare und Ausspülung der Scheide mit Sublimat 1 : 2500.

Operationsprotokoll.

30. VII. 1886.

$10._{20}$ h. Hautschnitt.

$10._{22}$ h. Eröffnung des Peritonäum; der Tumor erscheint in der Bauchwunde; er ähnelt verwachsenen Darmschlingen.

Diagnostische Palpation. Ein breites Band vom Tumor abgehend, zieht nach rechts; der Tumor lässt sich umgrenzen; Ascites entleert sich; an der hinteren Uteruswand Adhärenzen; die Wurzel des Mesenterium geht nicht in den Tumor über; es ist ein solider Tumor des rechten Ovarium von eigenthümlicher Gestalt. Die Wunde wird vergrössert, vorläufig drei Centimeter oberhalb des Nabels, und der Tumor vor die Bauchwunde gezogen. In den Stiel des Ovarium werden zwei Unterbindungen eingelegt; der Tumor ist sehr kurz gestielt, sodass beim Ligiren der Uterus eben vor der

Bauchwunde liegt. Um die Vasa spermatica wird eine, über den Stiel drei Ligaturen gelegt.

$10._{43}$ h. Der Tumor ist entfernt; aus dem Stiele spritzt eine Arterie, eine Vene rückwärts aus dem Tumor; der Stumpf wird centralwärts noch einmal in 2 Portionen umfasst und unterbunden, wobei ringsum wiederholt vom Peritonäum mitgefasst wird, um das Abgleiten zu vermeiden. Umsäumen des Stiels mit Peritonäum (Tabaksbeutelnaht), Entfernung des überflüssigen Peritonäum und Toilette desselben.

Die Ligatur des Stumpfes wird kurz abgeschnitten, der Stumpf versenkt. Bis in's kleine Becken reichendes Netz wird reponirt und ausgebreitet. Die provisorischen Ligaturen der Bauchwunde werden entfernt.

$11._{5}$ h. Beginn der Bauchnaht: Die Wunde wird durch 8 tiefe und 9 oberflächliche Nähte geschlossen.

$11._{35}$ h. Verband.

Die microscopische Untersuchung ergiebt nach Bericht des pathologischen Institutes: Carcinoma.

Das Befinden der Patientin gleich nach der Operation war ein relativ gutes; sie klagte über wenig Schmerzen im Leibe. Kein Brechen, kein Aufstossen. Ordo: Eisblase; 2 mal täglich 0,06 Opium. Höchste Abendtemperatur $38,_{5}$.

In den folgenden 5 Tagen war das Befinden der Patientin ebenfalls zufriedenstellend; Patientin hat mit

Unterbrechungen ziemlich gut geschlafen, klagt nur über wenig Schmerzen und viel Durst; Erbrechen ist nicht erfolgt; sie geniesst mit Appetit Milch, Milchkaffee und Bouillon mit Cibils Fleischextrakt. Temperatur nicht über $37_{,6}$.

Am 6. Tage nach der Operation stellt sich nach 12tägiger Pause Regel ein, nachdem Patientin am Abend vorher über Kopfweh geklagt und die Temperatur vorübergehend auf $38_{,5}$ gestiegen war. Zeitweise bestanden kolikartige Schmerzen. Das Abdomen ist nirgends druckempfindlich; der Urin, der in den ersten Tagen mit dem Katheter genommen wurde, wird in reichlicher Menge spontan gelassen. Puls und Respirationen waren nicht vermehrt während der ganzen Reconvalescenz.

Am 10. Tage erster Verbandwechsel. Entfernung sämmtlicher Suturen; überall prima intentio. Handtuchverband; am Abend der erste Stuhlgang in reichlicher Menge und ohne Beschwerden. Regelende; die menses hatten 5 Tage gedauert.

Vom 11. Tage ab befand sich Patientin vollkommen wohl, eine 3tägige Angina abgerechnet. Keine Schmerzhaftigkeit mehr im Becken vorhanden; die Wunde ist gut geheilt, glatt, 14 cm. lang.

Patientin wurde am 29. VIII. 1886 geheilt mit einer Bauchbinde entlassen.

Am 13. II. 1887 stellte sie sich wieder vor; seit ihrer Entlassung hat sie 12 Pfund zugenommen; die

Bauchnarbe sieht gut aus und ist nirgends schmerzhaft; der Uterus liegt zurück gelehnt, Fundus vor dem Promontorium, sonst ist nichts abnormes zu tasten. Die Patientin hat sich inzwischen verheirathet und gebar am 27. IX. 1887 mit ärztlicher Hilfe ein gesundes, kräftiges Mädchen. Das Wochenbett verlief normal.

II. Fall.

Anna Böttcher, 17 Jahre alt, aus Gössnitz. Aufnahme am 6. IX. 1887. Entlassung am 15. X. 1887. Diagnose: Sarcoma fusocellulare ovarii sinistri.

Anamnese: Patientin überstand als Kind die Masern, Blattern und Scharlach; ist menstruirt mit 16 Jahren, 4wöchentlich, 3tägig, mässig. Die Regel trat zweimal regelmässig auf, blieb dann $^1/_4$ Jahr aus, trat dann noch 1 oder 2 mal, 3tägig, mässig auf und kam seit November vorigen Jahres nicht wieder. Die Regel war stets ohne Beschwerden. Im Juni dieses Jahres stellten sich Schmerzen in der rechten Seite ein, namentlich bei Bewegungen. Zu gleicher Zeit bemerkte Patientin eine Anschwellung des Leibes, die stetig zunahm, namentlich in den letzten 3 Wochen; auch die Schmerzen wurden heftiger. Seit 2. September dieses Jahres haben die Schmerzen aufgehört; Ausfluss besteht nicht.

Der Stuhlgang ist regelmässig, Urinlassen erfolgt ohne Beschwerden; der Appetit ist gering, in der letzten Zeit hat Patientin 2 Tage lang Erbrechen gehabt.

Beschwerden: Patientin kommt wegen des aufgetriebenen Leibes.

Status praesens 7. IX. 1887:

Sehr dürftig genährte Person, von grazilem Knochenbau, schwach entwickelter Musculatur; Gesichtsfarbe bleich mit einem Stich in's Gelbliche. Sichtbare Schleimhäute blass; Pupillen mittelweit, gleich, reagiren gut auf Lichteinfall. Temperatur nicht erhöht, Puls 108 pro Minute, Welle niedrig, Spannung mässig. Mammae klein, virginell. An Herz und Lunge nichts Pathologisches nachweisbar. Abdomen bis oberhalb des Nabels stark vorgewölbt; die Vorwölbung ist nicht ganz kugelig. Die Stelle des Nabels, sowie rechts und links davon stärker vorgewölbt. Die Haut ist spröde, keine Striae. Die starke Hervorwölbung ist bedingt durch einen Tumor, welcher aus dem Becken hervorragt; derselbe hat feste Consistenz, Oberfläche ist ziemlich glatt, man fühlt jedoch einzelne Stellen stärker prominiren; der Tumor lässt sich seitlich mit geringen Excursionen verschieben, Fluktuationsgefühl ist nicht vorhanden.

Umfang des Leibes 72 1/2 cm., gemessen 5 cm. unterhalb des Nabels.

Symphyse — Nabel 17 cm., Symphyse — obere Tumorgrenze 24 cm.

Symphyse — basis des proc. xiphoid. 34 cm.

Nabel — spina ilei dextr. 16 cm.

Nabel — spina ilei sinistr. 16 1/2 cm.

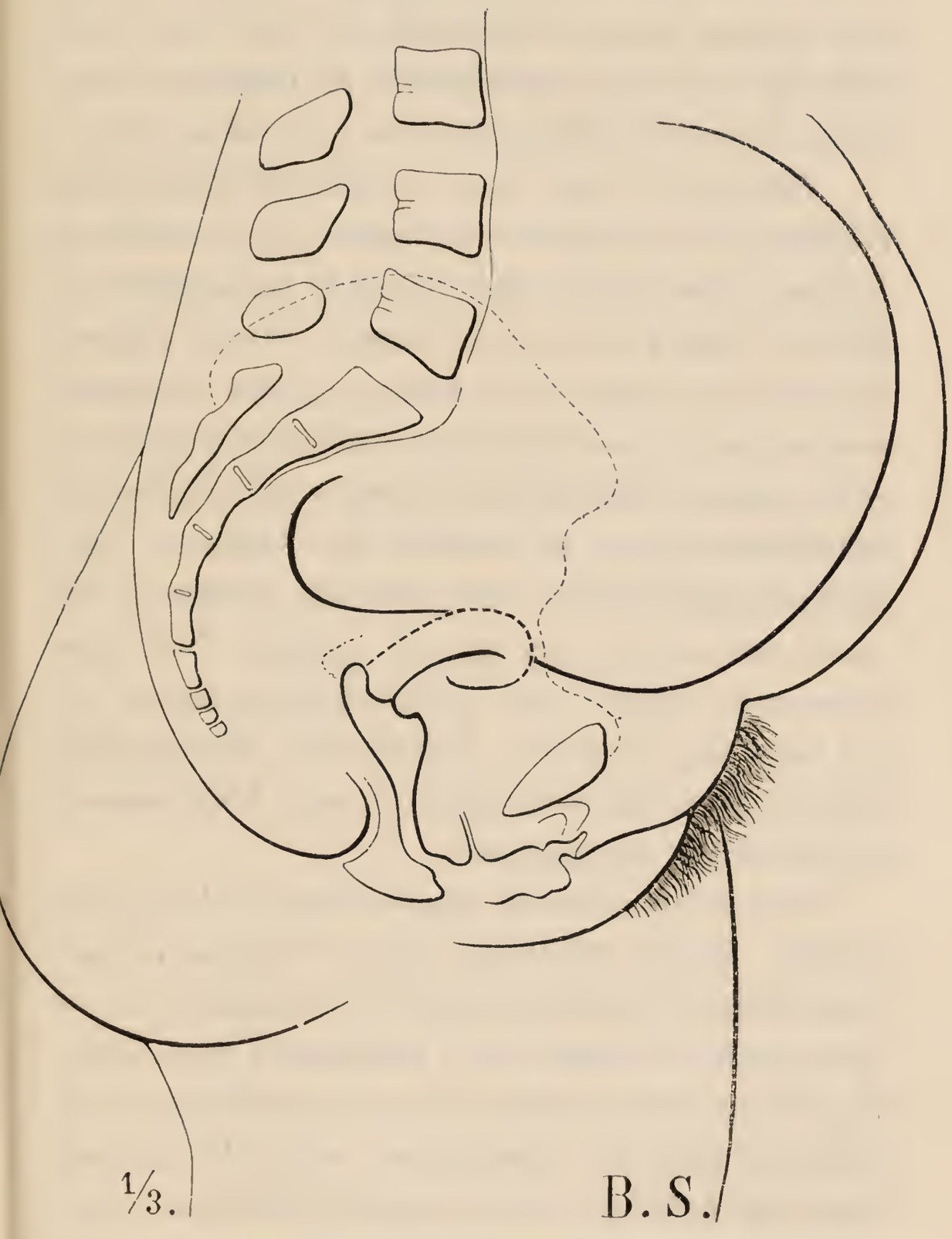

1/3. B. S.

Percussionston auf dem Tumor gedämpft; die Dämpfung reicht oben an tympanitischen Schall, wie auf dem Schema Tafel II dargestellt ist, geht aber nach links in der Weiche unmittelbar in Dämpfung über; auch von der Milzdämpfung ist sie nicht abzugrenzen.

Während die auf Seite 12 und 19 abgebildeten Schemata den Palpationsbefund zur Anschauung bringen, geben die auf Tafel I und II dargestellten ein Bild von dem Percussionsbefunde. Diese letzteren Schemata, seit langer Zeit in hiesiger gynäkol. Klinik verwendet und bis jetzt noch nicht veröffentlicht, gewähren einen genauen Ueberblick über normale und pathologische Schallerscheinungen im Bereiche des Abdomens. Die unteren Rippengrenzen, der processus ensiformis, die spinae ant. sup. oss. ilei und der umbilicus bilden Anhaltspuncte, welche eine leichte Kenntnissnahme von der Lage und Grösse von Tumoren der Beckenorgane, sowie auch von den wechselnden Grenzen frei fluctuirender Flüssigkeit ermöglichen.

Grosse Labien fettarm, kleine Labien in den grossen sichtbar. Damm und Hymen intakt. Untersuchung mit einem Finger: Vagina ziemlich weit; Vaginalportion vor der Spinallinie, Zapfen kurz, Muttermund grübchenförmig; hinten rechts und links vom Cervix liegen harte, buckelige Tumoren. Bewegungen, welche dem grossen, den Leib füllenden Tumor mitgetheilt werden, setzen sich auf die in der Kreuzbeinhöhlung gelegenen Tumoren fort; drängt man von aussen nach rechts, so weicht der

Tumor inwendig nach links aus. Der Uterus ist klein und liegt in Anteflexion hinter der Symphyse. (Der Befund ist auf Seite 19 dargestellt.)

Sonde 5 in der Blase nach vorne 7 cm., nach links $8\,^1/_2$ cm. passirend, nach rechts findet die Sonde schon bei 4 cm. Widerstand.

Sonde 4 findet im Uterus schon bei 1 cm. Widerstand.

Sonde 3 in den Uterus stark anteflektirt $5\,^1/_2$ cm.

Im Urin ist weder Eiweiss, noch Zucker nachzuweisen.

Diagnose: Solider Ovarientumor.

12. IX. 1887. Patientin wird zur Operation vorbereitet durch Bäder, Clysmata, Rasiren der Schamhaare und Ausspülung der Vagina mit Sublimatlösung (1 : 2500).

Operationsprotokoll.

11 h. Beginn der Narcose.

$11._{15}$ h. Beginn der Operation. Der Bauchschnitt wird links vom Nabel geführt, das Peritonäum eröffnet und provisorisch mit der Bauchwand vernäht.

Das Netz ist durch einen Strang mit dem Tumor verwachsen; dasselbe wird unterbunden und abgetrennt; der Tumor zeigt weiter oberhalb noch eine breite Adhäsion mit dem Netz, die in Portionen unterbunden und abgetrennt wird.

Rechts ist der Tumor an einer Stelle eingerissen. Proc. vermiform. ist mit demselben verwachsen: Unterbindung und Abtrennung. Eine

weitere Adhäsion mit dem Netz wird ebenfalls in 2 Portionen unterbunden.

Weiter hinten am Tumor mässig kurze Darmadhäsionen, die sich jedoch sehr leicht lösen; sie werden mit dem Finger abgetrennt. Genaue Revision des abgetrennten Darmes findet später statt.

$11._{50}$ h. Der Tumor lässt sich nun herausnehmen; bei Herausnahme entsteht ein Geräusch, wie bei Entfernung des Schenkelkopfes aus seiner Pfanne; das Geräusch rührt her vom Eindringen der Luft in den luftleeren Raum des Beckens, in welchem der hintere Theil des Tumors fest eingekeilt lag.

Revision des abgetrennten Darmes und Versorgung des links unten blutenden Mesenteriums. Im Ganzen ist der Darm durch 8 Ligaturen versorgt.

Austupfen des Beckenbodens; der Fundus uteri liegt rechts, ist stark in die Höhe gezogen; vollständig normales rechtes Ovarium.

Der Tumor gehört dem linken Ovarium an.

$12._2$ h. Versorgung des Tumorstieles; derselbe wird in 3 Portionen unterbunden und durchtrennt; 2 Ligaturen werden noch nachträglich gelegt.

Umsäumung des Peritonäum, wodurch der anfänglich ziemlich breite Stiel bedeutend schmäler

wird. Da sich durch nachträgliches Wegschneiden von Gewebe die Ligaturen etwas gelockert haben, wird noch eine Gesammtligatur gelegt.

$12._{20}$ h. Schluss der Bauchwunde; das zurückgebliebene Netz ist ganz kurz. Zur vollständigen Schliessung der Wunde sind 25 Ligaturen nöthig, und zwar 11 tiefe und 14 oberflächliche.

$12._{50}$ h. Ende der Operation. Verband.

Der Tumor ist solide und weich, nur kleine, mit lymphähnlicher Flüssigkeit gefüllte Räume enthaltend. Seine Form gleicht einem vergrösserten Ovarium; die Hauptmasse ist mehr gelb (wie ein grosses corpus luteum); er bietet das Aussehen eines Sarcom dar; sein Gewicht beträgt 3750 gr., seine Länge 24 cm., der Durchmesser 16 cm., Breite der Spitze 11 cm., Breite des breiteren Endes 14 cm., Umfang 28 cm., und ergab die microscopische Untersuchung ein Sarcoma fusocellulare ovarii.

(Der Tumor ist in wirklicher Grösse auf Tafel III und IV dargestellt.)

Am ersten und zweiten Tage nach der Operation war das Befinden der Patientin recht zufriedenstellend. Puls regelmässig kräftig, kaum vermehrt. Temperatur eher subnormal. Pat. hat kein Erbrechen, kein Aufstossen, keine Schmerzen, geringer Druck im Leib, Berührung nirgends schmerzhaft. Ordo: Eisblase, Opium 0,09 täglich.

In den folgenden 3 Tagen trat mehrere Male Erbrechen ein; Pat. klagt über viel Durst (erhält Eismilch). Schmerzen sind nicht vorhanden, der Leib ist weich, nirgends druckempfindlich oder aufgetrieben, Urin wird spontan gelassen, Puls gut, Temperatur normal.

In den folgenden Tagen ändert sich das Befinden der Patientin nicht; am 8. Tage nach der Operation zum ersten Male ein mässig reichlicher, weicher Stuhl, nachdem am Abend vorher harte Kothmassen mit dem Finger aus dem Rectum entfernt worden waren. Der Appetit ist gut; Pat. bekommt consistentere Speisen.

Am 9. Tage erster Verbandwechsel; 14 Suturen werden entfernt, die übrigen bleiben noch liegen, einige Stichkanäle zeigen geringe Eiterung, Wunde sieht gut aus; am folgenden Tage werden auch die übrigen Suturen entfernt.

Ferneres Befinden tadellos.

Status bei der Entlassung am 15. X.: Pat. fühlt sich vollkommen wohl; Narbe tadellos, vollkommen linear. Länge 14 cm., Breite 2—3 cm.; die Querstreifen der Suturen sind deutlich sichtbar. Zusammengehörige Endpunkte von Suturen sind im Maximum 8 cm. von einander entfernt. Eine Peritonealsutur liegt 1 cm. oberhalb des oberen Endes des Schnittes.

Untersuchung per vaginam: Vaginalportion etwas links stehend, frei beweglich, nirgends schmerzhaft; bimanuelle Untersuchung wegen Spannung der Bauchdecken sehr erschwert.

Ueber das fernere Schicksal der Patientin erfahre ich durch einen Brief, den Herr Bezirksarzt Dr. Rote in Gössnitz an Herrn Geheimrath Schultze zu schreiben die Güte hatte, Folgendes:

Das Befinden nach der Entlassung war ein gutes; die Narbe erwies sich als solid und unschmerzhaft; nach sechs Wochen traten Schmerzen auf im Leibe, in der rechten Seite und im Kreuze. Die Untersuchung ergab zunächst nichts Bestimmtes; 8 Tage später erfolgte Zunahme der Schmerzen, Meteorismus mit behinderter Urinentleerung, Kurzathmigkeit, Appetitlosigkeit, Abmagerung und hartnäckiges Erbrechen. Der Urin, öfter mit dem Katheter entnommen, war sehr concentrirt, spärlich, aber eiweissfrei. Stuhl erfolgte bis einige Tage vor dem Tode täglich 1—2 Mal. Die Untersuchung ergab nun einen grossen diffusen, unbestimmbaren Tumor in Nabelhöhe. Unter zunehmender Dyspnoe und heftigen Schmerzen erfolgte unter grösster Prostration der Tod.

Die Sektion ergab ein kolossales, diffuses Alveolarsarkom des Peritonäum, das sämmtliche Darmschlingen sowie das Mesenterium in seinen Bereich gezogen hatte.

Ueber den Zustand der Beckenorgane konnte nur so viel constatirt werden, dass der Uterus frei war; sonst war nichts zu erkennen, was als Ovarium oder Stiel hätte angesprochen werden können; es war Alles in eine schmierige, weiche, etwas zerreibliche Masse umgewandelt, die bei jeder Berührung einriss. Die Leber war secundär mit Sarcomknoten durchsetzt.

III. Fall.

Gruner, Franziska, Arbeitersfrau, 31 Jahre alt, aus Gera. Aufnahme am 30. XII. 1886; Entlassung am 6. II. 1887.

Diagnose: Sarcoma ovarii dextri.

Anamnese: Patientin ist als Kind stets gesund gewesen, menstruirt mit 20 Jahren, zuerst unregelmässig, dann 4wöchentlich, 6—7tägig, reichlich, ohne Schmerzen. Ihre erste Geburt war mit 22 Jahren, die zweite mit 24 Jahren, die dritte mit 28, die vierte mit 30 Jahren, also vor $1^3/_4$ Jahren. In der Mitte der letzten Gravidität hatte Patientin so heftige Schmerzen im Leibe, dass sie sich zu Bette legen musste.

Jetzt vor 7 Wochen bekam Patientin heftige, ziehende und stechende Schmerzen im Unterleib, die sich bis in die Oberschenkel hinzogen; nach 8 Tagen verloren sich dieselben; Patientin wurde kurz darauf in Folge ärztlicher Untersuchung auf eine im Unterleib entstehende Geschwulst aufmerksam gemacht; sie selbst scheint den Tumor zuerst nach der Geburt bemerkt zu haben.

Auf Anrathen ihres Arztes liess sie sich am 30. XII. 1886 in die Universitätsfrauenklinik zu Jena aufnehmen.

Status praesens vom 5. I. 1887:

Schlanke, magere Person mit mässig guter Musculatur, geringem Fettpolster. Pupillen reagiren gut auf Lichteinfall, gleich, mittelweit; sichtbare Schleimhäute normal gefärbt; deutliche Hühnerbrust, rechts mehr wie

links; unterer Theil des sternum kahnförmig, etwas nach rechts abweichend. Die Brüste sind schlaff; unter der rechten Brust eine etwa gänseeigrosse Vertiefung, von den nach innen convexen Rippen herrührend.

Ueber Herz und Lungen nichts Abnormes.

Abdomen etwas aufgetrieben, linea alba pigmentirt; wenige alte Striae. Im untern Theil des Bauches zeigt sich eine unbedeutende Erhebung. $2^1/_2$ cm. unter dem Nabel beginnt eine Dämpfung, die sich bis zur Symphyse fortsetzt. Seitlich erstreckt sie sich bis etwa 3 Finger breit von der linea alba; entsprechend der Dämpfung ist von aussen ein derber Tumor mit höckeriger Oberfläche zu fühlen, der sich bis in's kleine Becken fortsetzt. Zwischen Tumor und Symphyse lässt sich leicht ein Finger eindrücken.

Frenulum erhalten, grosse Labien fettarm, carunculae myrtiformes, mässiger Vorfall der hinteren Vaginalwand. Vagina weit, ziemlich lang. Portio vor und unter der Spinallinie, zapfenförmig, lacerirt. Der Muttermund lässt die Fingerkuppe eindringen. Uterus anteflektirt, links. Rechtes Parametrium schmerzfrei. Rechts vom Uterus ein breiter, dicker Strang, der sich bei Bewegungen, die man dem Tumor mittheilt, anspannt.

Narcosenuntersuchung am 31. XII. 1886: Bei äusserer Untersuchung ist ein etwa kindskopfgrosser, leicht verschieblicher Tumor zu fühlen, der vermuthlich von den Ovarien ausgeht. Uterus deutlich anteflektirt, Muttermund lacerirt. Von der rechten Seite des Uterus ist

ein Strang zu fühlen, der mit dem Tumor zusammenhängt; derselbe lässt sich deutlich in den Tumor verfolgen.

Operationsprotokoll.

Patientin ist zur Laparotomie vorbereitet durch Klystiere, Bäder, Rasieren der Schamhaare; Ausspülung der Scheide mit Sublimat 1 : 2500.

$9._{58}$ h. Beginn der Narcose.

$10._{07}$ h. Hautschnitt. Eröffnung des Peritonäum; dasselbe wird provisorisch mit der Bauchwunde vernäht mit 2 Suturen. Ein am Tumor inserirendes, strangförmiges, gewundenes Stück Netz, in dem starke Gefässe verlaufen, wird doppelt unterbunden und abgetrennt.

$10._{11}$ h. Der Tumor wird mit der Hand hervorgeleitet. Die dünneren, an die proc. epiploic. des Darmes gehenden Stränge werden einzeln unterbunden, etwa 3—4 an der Zahl. Die Untersuchung ergiebt ein normales linkes Ovarium. Geringer Ascites.

$10._{17}$ h. Der stark gewundene Stiel des Tumors wird durch 6 halbe Drehungen aufgerollt und mit der Billroth'schen Scheere abgeklemmt; der aufgerollte Stiel ist etwa 4 cm. breit.

$10._{21}$ h. Der Stiel wird in 2 Portionen unterbunden, eine Ligatur wird als Gesammtligatur benutzt.

Der Tumor wird entfernt und der Stumpf mit Peritonäum übernäht.

$10._{26}$ h. Entfernung der Ascitesflüssigkeit, wobei einige gallertige Flocken mit entfernt werden. Der Darm zeigt sich durchweg stark injicirt, theilweise granulirt, Magen etwas dilatirt, der Dünndarm stark mit Luft gefüllt.

$10._{33}$ h. Versenkung des Stiels; Verschluss der Bauchwunde begonnen; die oberste Peritonäalsutur ist oberhalb der Wunde quer über dem Nabel.

$10._{49}$ h. Schluss der Bauchwunde beendet; es wurden 6 tiefe und 9 oberflächliche Suturen gelegt.

Dauer der Operation 42 Minuten.

(Der Tumor ist auf Tafel V und VI abgebildet.)

Das Befinden der Patientin am ersten und zweiten Tage nach der Operation war mässig gut; gegen Frost und Zittern am ganzen Körper wird eine Wärmflasche mit gutem Erfolge angewandt. Patientin musste mehrere Male erbrechen; Schmerzen im Leibe stellten sich ein. Puls war anfänglich klein, ward aber kräftiger und schwankte zwischen 66 und 86; Respirationen etwas oberflächlich, 24 in der Minute. Temperatur eher subnormal; Urin ward mit dem Katheter entnommen. Abdomen flach, auf Druck nicht empfindlich; Pupillen reagiren gut auf Lichteinfall; Patientin hat viel Durst. Ordo: Eisblase, 3 Mal täglich 0,09 Opium.

In den folgenden Tagen trat im Befinden eine bedeutende Besserung ein; Erbrechen erfolgte nicht mehr; Puls gut, Respirationen tiefer, Schmerzen im Leib ge-

ringer; es stellt sich Appetit ein; auch der Schlaf ist befriedigend. Die Regel tritt ein, mässig, reichlich, ohne Beschwerden, 4 Tage dauernd.

Am 9. Tage erster Verbandwechsel, Entfernung sämmtlicher Suturen; überall prima intentio.

Auf mehrfache Clysmata erfolgte am 14. Tage nach der Operation der erste Stuhl, reichlich, festweich, gut geballt. Patientin darf aufstehen.

Patientin wird am 6. II. entlassen: Befinden gut, Narbe linear geheilt, nirgends schmerzhaft, 11 cm. lang; Vaginalportion in der Spinallinie. Uterus in Anteflexion, frei beweglich. Rechtes und linkes Parametrium nirgend resistent. Beim Eintritt in die Klinik wog Patientin 91 Pfund, bei der Entlassung 87 Pfund.

Seit der Entlassung hat sie sich nicht wieder vorgestellt; nach Mittheilung ihres Arztes befindet sie sich sehr wohl und ist z. Z. gravida.

Zum Schlusse erfülle ich noch die angenehme Pflicht, Herrn Geheimrath Prof. B. S. Schultze für die freundliche Ueberlassung des Materials und seinen gütigen Beistand bei der Abfassung dieser Arbeit meinen verbindlichsten Dank abzustatten.

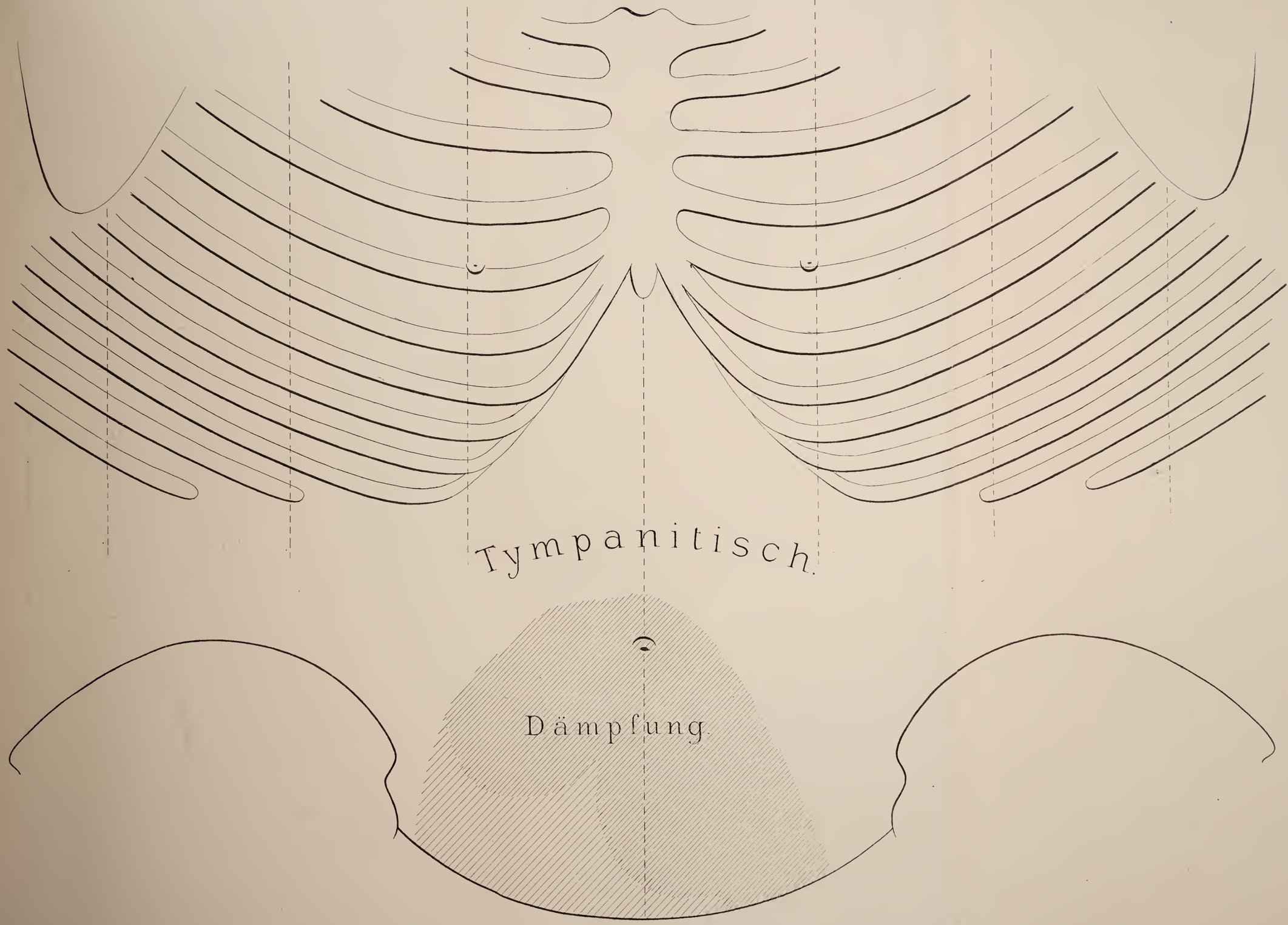
6
12
Tympanitisch.
Dämpfung.
5

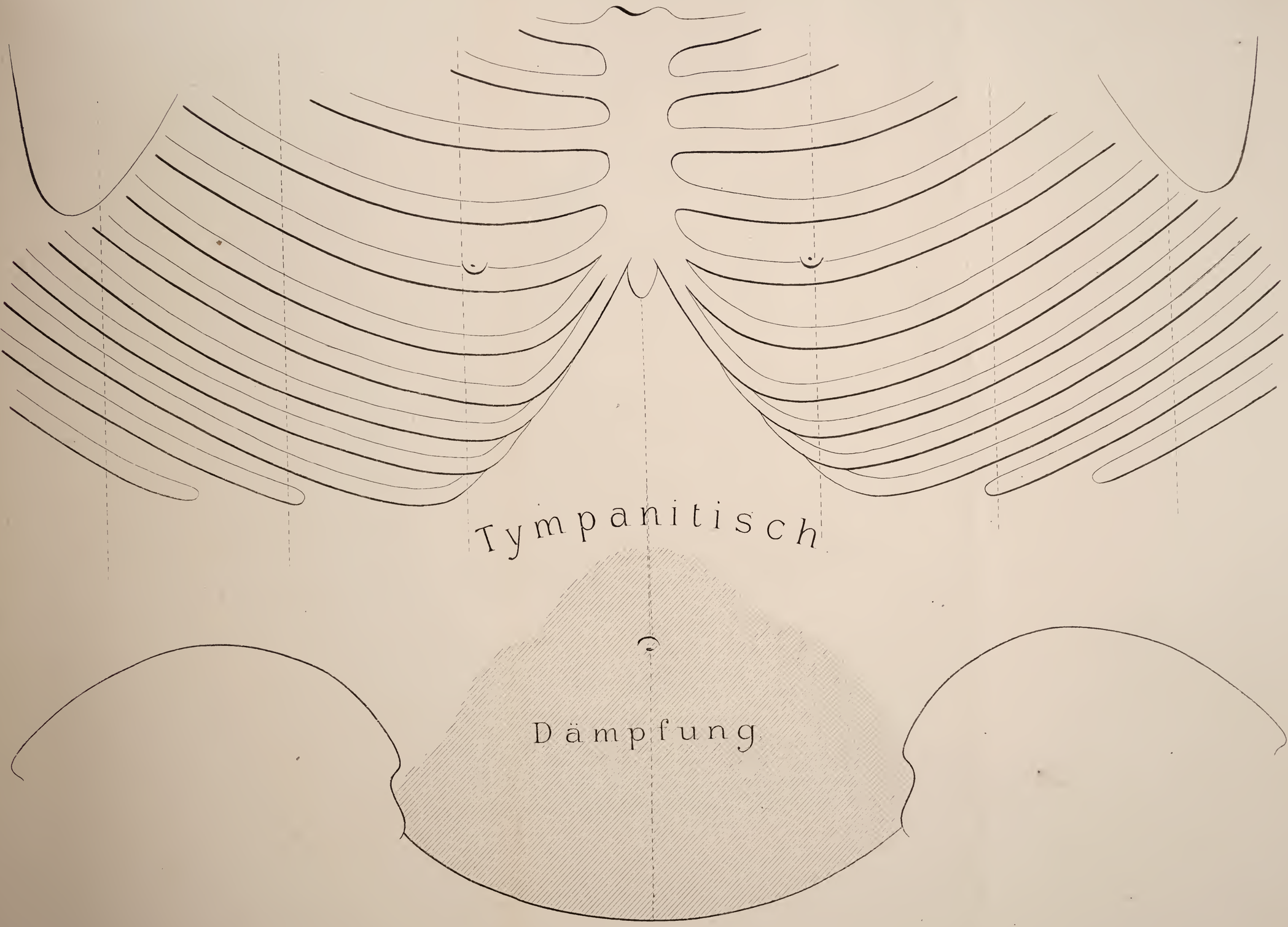
Tympanitisch
Dämpfung

Taf. III.

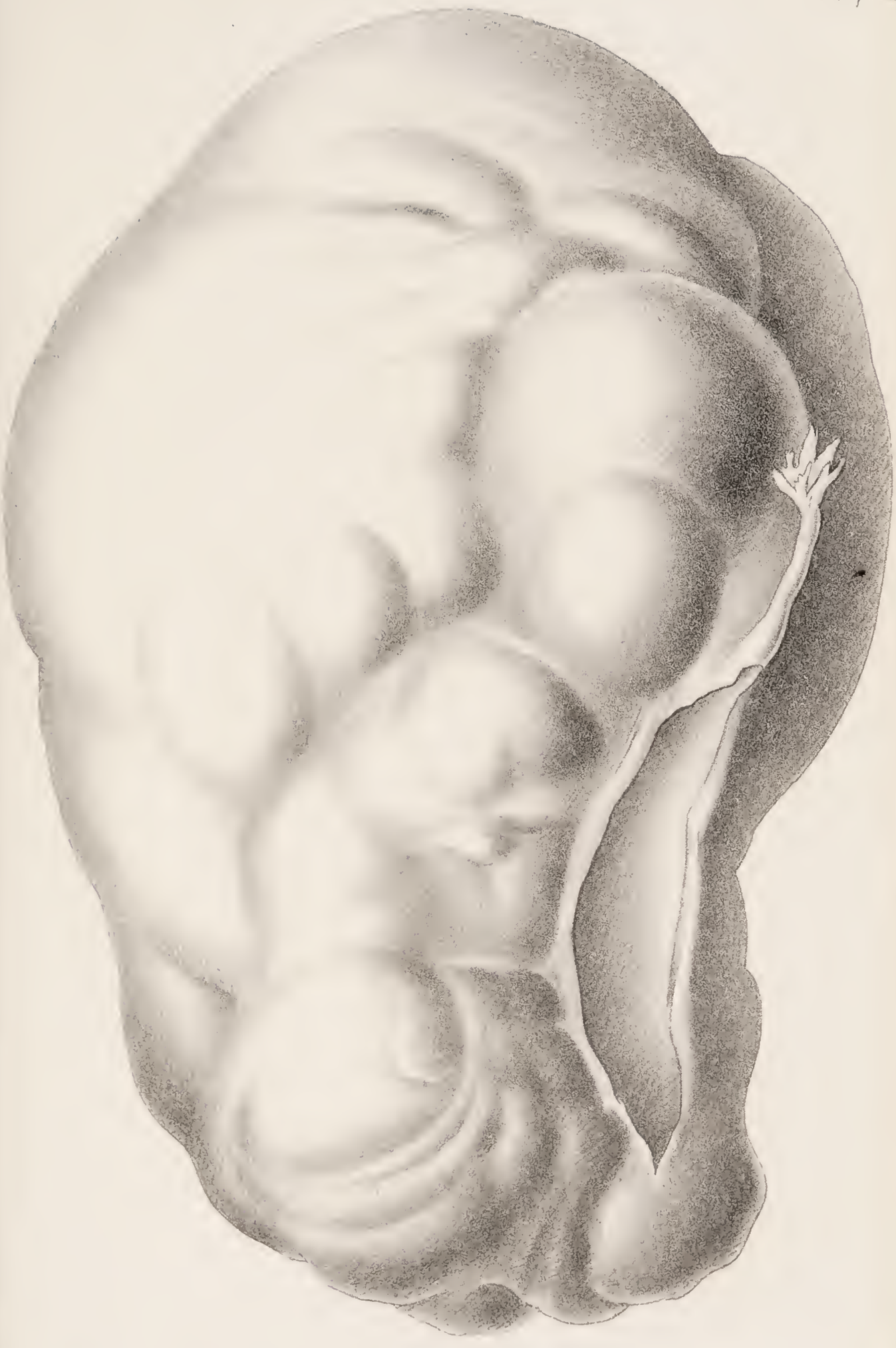

A Giltsch del.

A. Giltsch pinx.

Lith. Anst. v. A. Giltsch, Jena.

Kultsch del

Lith Anst v A.G Itsch, Jena

A Giltsch del.

Lith Anst v A Giltsch Jena